UNIVERSIDAD DE LOS ANDES
FACULTAD DE ODONTOLOGÍA
DEPARTAMENTO DE BIOPATOLOGÍA
CÁTEDRA DE ANATOMÍA PATOLÓGICA.

MANIFESTACIONES MORFOLÓGICAS DE LOS TRASTORNOS DEL METABOLISMO

Profesora Irene Calanche

Profesora Rosalba Florido

Profesor Carlos Omaña

Profesora Isis Contreras

Mérida- Venezuela

MANIFESTACIONES MORFOLÓGICAS DE LOS TRASTORNOS DEL METABOLISMO

Las células que conforman los diferentes tejidos y órganos, están expuestas a agentes físicos, químicos y biológicos que en un momento dado pueden actuar como noxas y ocasionar lesiones o daños en las mismas.
Las consecuencias de estas lesiones pueden ser de tipo reversible o irreversible ocasionando daños subletales o **degeneraciones**, pudiendo llegarse a la muerte celular o **necrosis** la cuál es un fenómeno irreversible.

Degeneración: Se refiere a cambios morfológicos, apreciables al microscopio de luz, que resultan de lesión no mortal de la célula generalmente causados por trastornos metabólicos. Siempre significa lesión reversible.

Antes de que estos cambios sean visibles a la microscopía óptica, ocurren alteraciones ultraestructurales más sutiles las cuáles son difíciles de diferenciar de aquellas que indican daño mortal irreversible.

La lesión celular produce cambios en la forma y dimensión de las células, hay aumento de la permeabilidad de la membrana celular cambios en las mitocondrias, retículo endoplásmico entre otros.
La expresión morfológica de la lesión visible con el microscopio de luz se refiere principalmente al citoplasma.

TIPOS DE DEGENERACION

Tumefacción Celular: es prácticamente la respuesta morfológica primaria estándar a todas las formas de lesión reversible.
Se debe a una disminución de las reservas intracelulares de ATP, aumento de la permeabilidad de las membranas celulares con alteración de la bomba Na/K, lo que trae como consecuencia el aumento de agua intracelular. Los cambios al microscopio óptico son difíciles de apreciar, fundamentalmente se manifiesta como una compresión de la microvasculatura. Es un fenómeno reversible. A medida que el proceso avanza se puede apreciar formación de vacuolas de agua en le citoplasma celular..
Degeneración hidrópica: es una forma más grave de tumefacción celular, al microscopio óptico se aprecian vacuolas claras y al microscopio electrónico el retículo endoplásmico luce muy distendido.
Etiopatogenia: hipoxia, intoxicaciones.

ETIOPATOGENIA LOS CAMBIOS CELULARES REVERSIBLES

1º ETAPA (min-2h)

NOXA
(ejem: Hipoxia)

Cerebro 2min
Hígado 10min

< 70% resp. oxidativa

Alt. respiración oxidativa (disminuye la fosforilación oxidativa --- disminuye el ATP)

Lesión aguda

GLICÓLISIS ANAEROBIA

Aumenta el Ácido Láctico (baja el pH)

Agota ATP

Alteración de las estructuras de la membrana

Lesión Crónica
FALTA OXIDACIÓN GRASAS
Acúmulo de grasa en el Citoplasma

Alteración de las funciones de la membrana
ATPasa -- Bomba Na+ y K+

Aumenta PERMEABILIDAD
(entrada de H_20 en las mitocrondrias)

TUMEFACCIÓN TURBIA

DEGENERACIÓN GRASA

(No se dan simultáneamente, sino que predomina un proceso sobre otros)

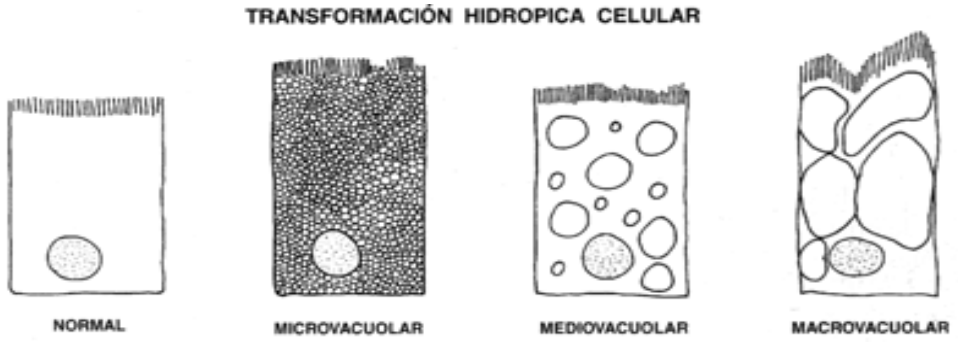

TRASTORNOS DEL METABOLISMO DE LOS LIPIDOS

CAMBIO GRASO: (esteatosis)

- Degeneración grasa: acumulación anormal de lípidos en células lesionadas
- Infiltración grasa: aumento de la cantidad de lípidos metabolizables en células normales.

Afecta células parenquimatosas:

- Hígado.
- Corazón
- Riñón

ETIOPATOGENIA DEL CAMBIO GRASO:

- Síntesis excesiva de triglicéridos.
- Disminución de la utilización de ácidos grasos.
- Alteración de las salidas de las lipoproteínas

Como consecuencia de:

- Hipoxia
- Inanición
- Deficiencia de Proteínas
- Alcohol

- Metabolismo de lípidos.

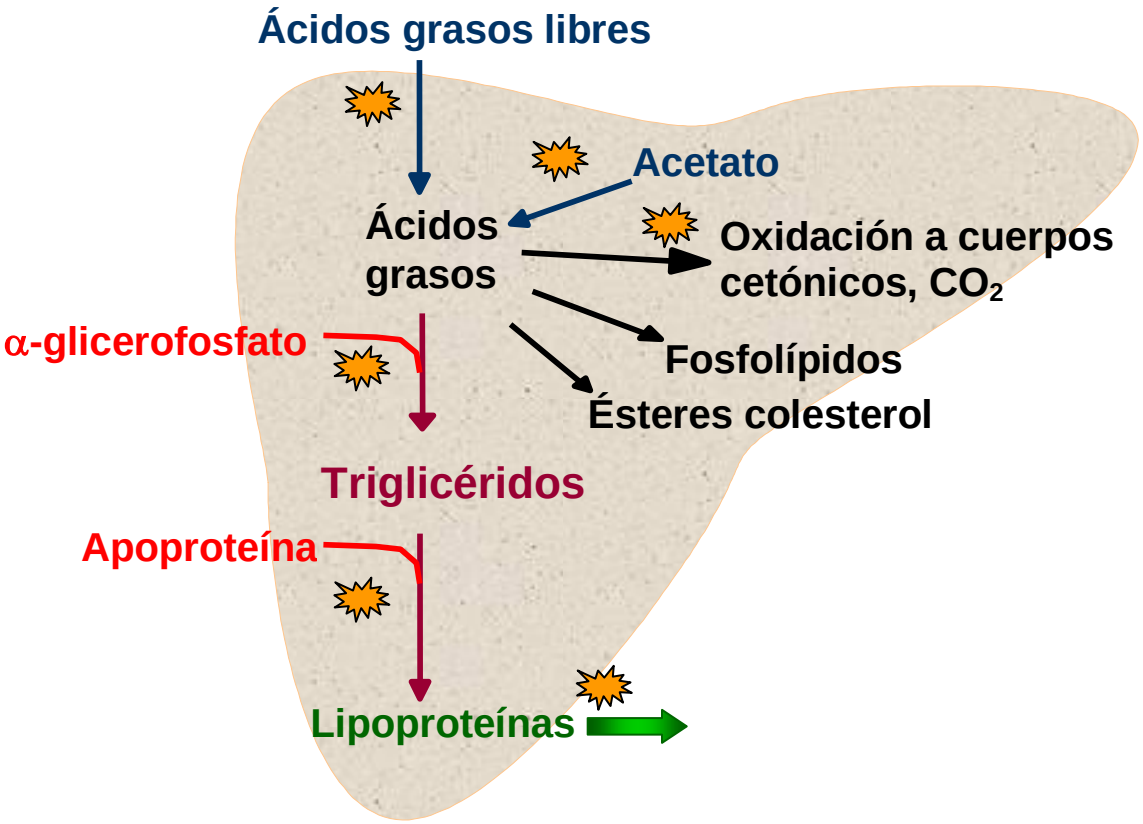

TRANPORTE DE COLESTEROL: LIPOPROTEINAS

¿QUÉ SON LAS LIPOPROTEÍNAS?

Son partículas esféricas que están constituidas por dos porciones: un núcleo interno (que contiene ésteres de colesterol y triacilglicéridos) y una capa externa formada por fosfolípidos, colesterol libre y apoproteínas Las lipoproteínas se pueden clasificar en cinco clases diferentes:

1) Los **quilomicrones.**

2) Las de muy baja densidad o **VLDL** (del inglés *very low density lipoprotein*) llamadas también lipoproteínas prebeta.

3) Las de densidad intermedia o **IDL** (del inglés *intermediate density lipoprotein*).

4) Las de baja densidad o **LDL** (del inglés *low density lipoprotein*), llamadas también lipoproteínas beta.

5) Las de alta densidad o **HDL** (del inglés *high density lipoprotein*), llamadas también lipoproteínas alfa.

Todas ellas se encargan de transportar los lípidos absorbidos por la mucosa intestinal

CARACTERÍSTICAS DE LAS LIPOPROTEINAS

Lipoproteina	Origen	Vida media	% triglicéridos	% colesterol	% fosfolipidos	% proteínas
Quilomicrón	intestino	5 ‘	90	5	3	2
VLDL	Hígado, intestino	10 h	60	20	14	6
LDL	IDL y VLDL	3 d	7	50	22	21
HDL	Intestino, hígado y plasma	2-3 d	5	20	30	45

Lipoproteína	Transporte lipídico fundamental
Quilomicrones	Triglicéridos
VLDL	Triglicéridos
LDL	Colesterol
HDL	Colesterol

Se denomina dislipidemias a las anormalidades en las lipoproteínas circulantes. El estudio de las lipoproteínas ha tomado gran auge debido a la indudable relación que existe entre ciertas dislipidemias y el desarrollo de ateroesclerosis y cardiopatía isquémica.
La **LDL** está asociada claramente a la enfermedad cardiaca isquémica, mientras que la **HDL** es una lipoproteína protectora ya favorece el catabolismo del colesterol y se ha logrado demostrar una relación inversa entre la HDL plasmática y la cardiopatía isquémica.

DEMOSTRACION MICROSCOPICA DE LAS GRASAS:

- Coloraciones con HE emplean disolventes para lípidos.
- Se utilizan fijadores acuosos, cortes por congelación y colorantes como: Sudan IV o Rojo oleoso 0 : dan coloración rojo o naranja a los glóbulos de lípidos.

CARACTERÍSTICAS DEL CAMBIO GRASO

HIGADO:

Etiología:

- Alcoholismo crónico: cirrosis alcohólica.
- Kwashiorkor (desnutrición proteica).
- Desnutrición calórico proteica.
- Diabetes Mellitus.
- Envenenamiento por: ccl4, cloroformo, halotano, fósforo, oro.
- Anoxia duradera.

Características

- **Macroscópicas:** Aumentado de volumen, amarillento, blando y friable.
- **Microscópicas:** Acumulación de vacuolas de grasa en las células parenquimatosas. Etapas avanzadas: quistes grasos.

RIÑONES:

Etiología:

- Hipoxia intensa.
- Excreción anormal de lipoproteínas.

Características:

- **Macroscópicas:** En ataque intenso se observan pálidos, amarillos con aumento variable de volumen.
- **Microscópicas:** Afecta las células epiteliales de los TCP.

CORAZÓN:

Etiología:

- Hipoxia: Anemia grave
- Enfermedades infecciosas: Difteria

Características:

- **Macroscópicas:**
  según agente etiológico:
  - **Hipoxia:** Pecho “tordus” o corazón tigroide.
  - **Difteria:** alteración grasa uniforme, difusa, aspecto pálido.

- **Microscópicas:** Vacuolas lipídicas diminutas en el citoplasma de las fibras miocárdicas.

INFILTRACIÓN GRASA DEL ESTROMA: Guarda relación con obesidad o atrofia de las células parenquimatosas.

- Tejidos intersticiales.
- No afecta la función.
- Ejemplos: corazón y páncreas.

ENFERMEDAD DE TANGIER:
Se caracteriza por ausencia congénita de HDL y depósitos de ésteres de colesterol en los tejidos.
Datos Clínicos:

- Hipertrofia de las amígdalas.
- Cloración naranja a gris amarillenta de las mucosas tonsilar, faríngea y rectal.
- Afecta el sistema nervioso periférico.

REFERENCIAS

1) Barahona R. y col. **Manual de Patología General.** Publicaciones de la Universidad Católica de Chile. Recuperado el : 05-03-05. En: http://www.escuela.med.puc.cl/publ/PatologiaGeneral/Patol_002.html.

2) Cabezas F. (2005). **Las amalgamas de mercurio son peligrosas.** Recuperado el: 08-03-05. En: http://www.dsalud.com/numero54_5.htm

3) Cambian los criterios diagnóstico y clasificación de la diabetes mellitus. Diabetes Care (1997) 20:1183-1197. Recuperado el: 1-03-05 En: http://www.iladiba.com/revista/1997/09/acendoc.asp

4) Definición y criterios diagnósticos de la diabetes mellitus. Recuperadol05-03-05En: http://www.diabetesjuvenil.com/documentos_html/dj_diagnostico_clasificacion_diabetes_mellitus_1.asp

5) Nucete H. y Mendoza S. (1987). **Manual de Endocrinología (Tomo I).** Mérida. Venezuela.

6) Nueva clasificación y criterios diagnósticos de la diabetes mellitus. Recuperado el 03-03-05 En: http://www.intermedicina.com/Avances/Clinica/ACL14.htm

7) Robbins(1999)**Patología estructural y funcional**. Edit McGraw-Hill. España.

8) Sánchez C. **Litiasis Renal.** Nefrología virtual. Recuperado el : 07-03-05 En: http://www.nefrologia.8m.net/litiasis1.htm

9) The Expert Committee on the diagnosis and classification of diabetes mellitus (2000). Diabetes Care ; 23: 4-19. Recuperado el : 01-03-05 En: http://www.diabetesjuvenil.com/documentos_html/dj_diagnostico_clasificacion_diabetes_mellitus_2.asp